ALTERAÇÕES DO EQUILÍBRIO SAGITAL NA CIRURGIA DE CORREÇÃO DE ESCOLIOSE CONGÊNITA

CHANGES IN THE SAGITTAL BALANCE IN CONGENITAL SCOLIOSIS CORRECTION SURGERY

CAMBIOS EN EL EQUILIBRIO SAGITAL EN LA CIRUGÍA DE CORRECCIÓN DE LA ESCOLIOSIS CONGÉNITA

José Antonio Mancuso Filho[1], Paulo Alvim Borges[1], Eduardo Hideo Tsuchiya[1], Olavo Biraghi Letaif[1], Raphael Martus Marcon[1], Alexandre Fogaça Cristante[2]

1. Universidade de São Paulo, Faculdade de Medicina, Hospital das Clinicas, Instituto de Ortopedia e Traumatologia, São Paulo, SP, Brasil.
2. Universidade de São Paulo, Faculdade de Medicina, Departamento de Ortopedia e Traumatologia, São Paulo, SP, Brasil.

RESUMO

Objetivos: Este estudo tem como objetivo esclarecer se existe alteração do equilíbrio sagital provocada pela intervenção cirúrgica nos pacientes com escoliose congênita. Métodos: Foram analisados retrospectivamente todos os casos de escoliose operados em um hospital terciário entre janeiro de 2009 e janeiro de 2013. Em todos os casos foram mensuradas a deformidade no plano coronal e sagital, a cifose e lordose, utilizando-se o método de Cobb, e também os parâmetros espinopélvicos: incidência pélvica (PI), inclinação sacral (SS), inclinação pélvica (PT). Resultados: Foram analisados 111 prontuários, porém a amostra resultou em 10 pacientes, dos quais seis eram do sexo feminino (60%). A média de idade foi de 13,4 anos. Na análise comparativa entre pré e pós-operatório, apenas a deformidade coronal (12,37; IC 95% [7,88-16,86]; p<0,001), a deformidade sagital (12,71; IC 95% [4,21-21,22]; p = 0,011) e a lordose lombar (9,9; IC 95% [0,38-19,42]; p = 0,043) apresentaram alteração significativa. Conclusão: Não foi encontrada alteração nos parâmetros espinopélvicos dos pacientes com escoliose congênita submetidos à intervenção cirúrgica no IOT-FMUSP entre 2009 e 2013, contudo, foi observada diminuição da lordose lombar, do ângulo da deformidade no plano sagital e no plano coronal.

Descritores: Escoliose; Coluna vertebral; Anormalidades congênitas; Fusão vertebral; Equilíbrio postural.

ABSTRACT

Objective: This study aimed to determine whether surgery leads to changes in sagittal balance in patients with congenital scoliosis. Methods: We retrospectively reviewed all cases of scoliosis operated in a tertiary hospital between January 2009 and January 2013. In all cases the deformity in the coronal and sagittal planes, kyphosis, and lordosis were measured, using the Cobb method, and spinopelvic parameters: pelvic incidence (PI), sacral slope (SS), and pelvic tilt (PT). Results: A hundred and eleven medical records were analyzed, but the sample resulted in 10 patients, six of whom were females (60%). The average age was 13.4 years. In the comparative analysis between pre and postoperative, only the coronal deformity (12.37; CI 95% [7.88-16.86]; p<0.001), the sagittal deformity (12.71; CI 95% [4.21-21.22]; p=0.011), and the lumbar lordosis (9.9; CI 95% [0.38-19.42]; p=0.043) showed significant change. Conclusion: There was no change in the spinopelvic parameters of patients with congenital scoliosis undergoing surgery at IOF-FMUSP between 2009 and 2013; however, it was observed decrease in lumbar lordosis, and deformity angle in the sagittal and coronal planes.

Keywords: Scoliosis; Spine; Congenital abnormalities; Spinal fusion; Postural balance.

RESUMEN

Objetivo: Este estudio tiene por objetivo aclarar si hay cambio de equilibrio sagital causado por la cirugía en pacientes con escoliosis congénita. Métodos: Se revisaron retrospectivamente todos los casos de cirugía de escoliosis en un hospital terciario entre enero de 2009 y enero de 2013. En todos los casos se midieron la deformidad en el plan coronal y sagital, la cifosis y lordosis, utilizando el método de Cobb, y también los parámetros espinopélvicos: incidencia pélvica (IP), pendiente sacra (PS), inclinación pélvica (IP). Resultados: Se analizaron 111 registros médicos, pero la muestra resultó en 10 pacientes, de los cuales 6 eran del sexo femenino (60%). La edad promedio fue de 13,4 años. En el análisis comparativo entre el pre y postoperatorio, solamente la deformidad coronal (12,37; IC 95% [7,88-16,86]; p<0,001), la deformidad sagital (12,71; IC 95% [4,21-21,22]; p = 0,011) y la lordosis lumbar (9,9; IC 95% [0,38-19,42]; p = 0,043) mostraron cambios significativos. Conclusión: No hubo cambios en los parámetros espinopélvicos de los pacientes con escoliosis congénita sometidos a cirugía en IOT-FMUSP entre 2009 y 2013, sin embargo se observó disminución de la lordosis lumbar y del ángulo de deformidad en el plano sagital y plano coronal.

Descriptores: Escoliosis; Columna vertebral; Anomalías congénitas; Fusión vertebral; Balance postural.

INTRODUÇÃO

O equilíbrio sagital tem sido tema de diversos estudos nos últimos anos. Sua importância abrange não apenas a manutenção do equilíbrio biomecânico da coluna, diminuindo gastos energéticos desnecessários, mas também a ocorrência de um desfecho positivo pós-operatório, como a diminuição da dor e menor incidência de falha do material de síntese.[1-3]

As escolioses, assim como as doenças degenerativas, são

Pesquisa realizada na Universidade de São Paulo, Faculdade de Medicina, Hospital das Clinicas, Instituto de Ortopedia e Traumatologia, São Paulo SP, Brasil.
Correspondência: Rua Ovídio Pires de Campos, 333, 2º. andar, Cerqueira César, São Paulo, SP, Brasil. 05403-010. jamancusofilho@gmail.com

Recebido em 24/03/2015, aceito em 29/06/2016.

http://dx.doi.org/10.1590/S1808-185120161504147573

frequentemente alvos de investigação sobre a importância do equilíbrio sagital. Observou-se que pacientes com grandes alterações nas medidas dos ângulos sagitais pós-operatórios, apresentavam maior chance de necessitarem de intervenções cirúrgicas de revisão e terem maior lombalgia.[4,5]

As escolioses congênitas são deformidades da coluna decorrentes de defeitos na formação ou segmentação vertebral, ou ainda da combinação desses defeitos. Têm uma incidência estimada de 0,13 a 0,5/1000 nascimentos.[6] Frequentemente geram curvas de grande angulação, graves e progressivas, contudo dada a menor ocorrência deste tipo de deformidade em relação a outras, existe uma menor quantidade de informações disponíveis na literatura sobre seu comportamento.[7,8] Outro fator que dificulta seu estudo é a grande heterogeneidade entre cada caso, prejudicando o agrupamento entre eles. Uma significativa parcela dos pacientes com essa patologia necessitará de intervenção cirúrgica na coluna.

Até o momento não existem estudos que mostrem o impacto que a intervenção cirúrgica tem na alteração do equilíbrio sagital e de seus parâmetros radiográficos nos pacientes com escoliose congênita.

Este estudo tem como objetivo esclarecer se existe alteração no equilíbrio sagital provocada pela intervenção cirúrgica nos pacientes com escoliose congênita.

MATERIAIS E MÉTODOS

Foram analisados retrospectivamente todos os casos de escoliose operados no Instituto de Ortopedia do Hospital das Clínicas de São Paulo (IOT-HCFMUSP) entre janeiro de 2009 e janeiro de 2013, escolhidos por conveniência contínua.

Foram excluídos pacientes que não eram portadores de escoliose congênita e pacientes que apresentavam registro radiográfico inadequado, pré ou pós-operatório. A posição adotada pelos pacientes na realização das radiografias panorâmicas seguiu o protocolo convencional de posicionamento para realização de teleradiografias digitais.[9,10]

Considerou-se registro radiográfico adequado radiografias panorâmicas na incidência de perfil da coluna que incluíam os limites da vértebra C7 e a cabeça femoral.

Em todos os casos foram mensuradas a deformidade no plano coronal e sagital, a cifose e lordose, utilizando o método de Cobb,[11] bem como os parâmetros espino-pélvicos,[1,12,13] definidos da seguinte maneira: (Figura 1)

Incidência Pélvica (*Pelvic Incidence* - PI), medida do ângulo formado pelas linhas traçadas do ponto médio entre os centros das cabeças femorais e o ponto central do platô superior de S1 e uma perpendicular ao platô superior de S1 traçada desde seu ponto central.

Inclinação sacral (*Sacral slope* - SS), medida do ângulo formado pela linha do plano horizontal e a linha traçada tangente ao platô superior de S1.

Inclinação pélvica (*Pelvic Tilt* - PT), medida do ângulo formado pelas linhas traçadas do ponto médio entre os centros das cabeças femorais e o ponto central do platô superior de S1 e a linha de prumo vertical a esse ponto.

Lordose Lombar – medida do ângulo formado pelas linhas tangentes ao platô inferior de L5 e superior de L1.

Cifose torácica – medida do ângulo formado pelas linhas tangentes ao platô inferior de T12 e superior de T2.

Os três primeiros ângulos descritos são ditos parâmetros espino-pélvicos, sendo a Incidência pélvica uma medida constante e intrínseca de cada indivíduo que é calculada pela somatória das inclinações sacral e pélvica, segundo a fórmula (PI = SS + PT). Todas as medidas foram calculadas em graus.

Todas as mensurações foram realizadas por um único pesquisador, uniformemente, utilizando o sistema de visualização digital iSite-Philips(TM) para as radiografias digitais e goniômetro simples para radiografias não digitais.[11,14] Foram selecionadas radiografias datadas imediatamente antes e imediatamente após o procedimento cirúrgico. (Figura 2)

A análise dos dados foi feita através do cálculo das medidas de distribuição mediana e média, e comparação entre amostras pré e pós- operatórias pelo teste *t* das variáveis medidas acima. Todas as variáveis tiveram suas normalidades avaliadas pelo teste de Kolgomorov-Smirnov. As análises foram feitas por um estatístico que não participou da coleta dos dados. Esta pesquisa foi aprovada pela comissão de ética CAPPesq do Hospital das Clinicas da FMUSP com o parecer 1.378.110; registro protocolo IOT número 1047.

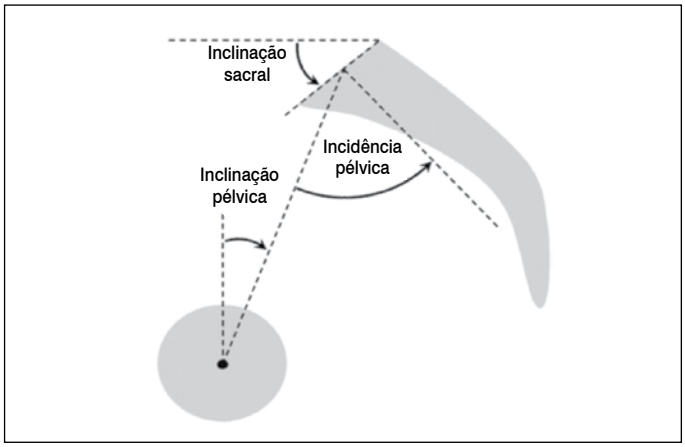

Figura 1. Parâmetros Epino-pélvicos.

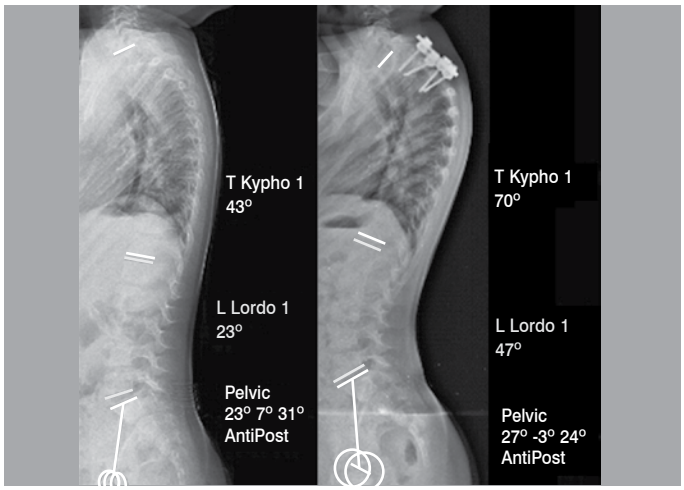

Figura 2. Exemplo de mensuração.

RESULTADOS

Foram analisados 111 prontuários, dos quais apenas 12 correspondiam a pacientes com escoliose congênita. Dois casos foram excluídos antes da análise dos dados por ausência de imagens que possibilitassem mensuração.

A amostra resultou em 10 pacientes, dos quais quatro eram do sexo masculino (40%) e seis do sexo feminino (60%). Em cinco pacientes a deformidade era causada pela presença de hemivértebra (50%), sendo um caso entre T1-T2, um entre T9-T10, um entre T7-T8 e dois entre T12-L1, e em cinco pela presença de barra intervertebral (50%) com dois casos entre T7-T8, dois entre T12-L1 e um entre L1-L2. A idade média foi de 13,4 anos (5-21 anos; IC 95% 13,44 [10,2-16,6]) com a mediana de 13,50. Todos os pacientes foram operados por uma única via, em sua maioria por via posterior (90%). (Tabela 1)

Em todos os casos foi realizada fixação com instrumentação posterior e fixadas as vertebras do ápice da deformidade e pelo menos suas vertebras adjacentes, superior e inferior.

Os dados pré-operatórios e pós-operatórios obtidos e que foram utilizados para comparação, estão discriminados na Tabela 2.

Na análise comparativa entre pré e pós-operatórios, apenas a deformidade coronal ($p<0,001$), a deformidade sagital ($p = 0,011$) e a lordose lombar ($p = 0,043$) apresentaram alteração significativa quando submetidas ao teste *t*. (Tabela 3)

Tabela 1. Características da amostra.

	Média	Mediana	IC 95%	Proporção
Idade	13,40 [5-21]	13,50	13,44 [10,20-16,60]	
Sexo (Feminino)				40%
Causa da deformidade (Hemivértebra)				50%
Causa da deformidade (Barra)				50%

Tabela 2. Medições pré e pós-operatórias.

	Média	Mediana	IC 95%
Pré-Operatório			
Deformidade Coronal	65,50 [32-108]	62,50	65,00 [33,51-97,49]
Deformidade Sagital	63,67 [23-112]	64,50	63,24 [32,44-94,89]
Incidência Pélvica	45,17 [31-60]	44,50	45,13 [34,94-55,39]
Inclinação Sacral	37,67 [27-44]	40,00	37,91 [31,42-43,92]
Inclinação Pélvica	7,50 [1-25]	5,00	6,89 [-1,81-16,81]
Cifose Torácica	22,83 [6-50]	18,00	22,26 [2,37-43,30]
Lordose Lombar	48,50 [39-57]	49,50	48,56 [40,30-56,70]
Pós-Operatório			
Deformidade Coronal	53,38 [13-100]	56,50	53,03 [29,52-77,23]
Deformidade Sagital	50,67 [23-100]	44,00	49,46 [23,20-78,13]
Incidência Pélvica	43,50 [26-56]	45,00	43,78 [31,47-55,53]
Inclinação Sacral	24,17 [14-48]	18,50	23,41 [10,32-38,02]
Inclinação Pélvica	19,33 [6-41]	13,50	18,87 [4,39-34,27]
Cifose Torácica	22,83 [10-40]	21,50	22,59 [8,86-36,81]
Lordose Lombar	37,33 [20-49]	38,50	37,65 [25,81-48,86]

Tabela 3. Análise comparativa entre os grupos.

Análise comparativa entre os grupos pré e pós-operatórios			
	Média	IC 95%	Valor do p
Deformidade Coronal	12,375	7,885-16,865	p<0,001
Deformidade Sagital	12,714	4,209-21,219	p = 0,011
Incidência Pélvica	1,4	(-9,678)-12,478	Não Significativo
Inclinação Sacral	7,8	(-3,709)-19,309	Não Significativo
Inclinação Pélvica	-6,4	(-17,473)-4,673	Não Significativo
Cifose Torácica	6,4	(-3,427)-16,227	Não Significativo
Lordose Lombar	9,9	0,383-19,417	p = 0,043

DISCUSSÃO

O equilíbrio sagital é composto por angulações próprias da coluna vertebral como a cifose torácica e a lordose lombar, mas também pela relação entre a pelve e a coluna.[5] Esta última não era muito estudada até pouco tempo atrás e tem se mostrado uma importante variável de analise, na medida em que sua anormalidade tem um papel fundamental no desenvolvimento e progressão de diversas doenças da coluna.[15]

A amostra totalizou 10 indivíduos, com maior proporção de mulheres, e uma idade média de 13,4 anos. Existiu igual proporção entre doentes que apresentavam hemivértebra e barra intervertebral. Apesar da correção das deformidades em ambos os planos coronal e sagital, não observamos mudança significativa dos índices espino-pélvicos após a intervenção cirúrgica. Não obstante, a lordose lombar foi sensivelmente alterada após a cirurgia, inferindo-se que houve influência no equilíbrio sagital espinhal global.

Estudos tem demonstrado que a diminuição da lordose lombar é um evento que deve ser evitado, pois está relacionado com maior índice de dor e falha em artrodeses posteriores longas em pacientes adultos.[3,16-18] Ainda não existem evidências sobre a relação da lordose lombar e desfechos clínicos ou cirúrgicos negativos em crianças ou adolescentes.

Este presente estudo apresenta um número amostral pequeno de casos analisados. Em geral esta é uma limitação comum aos distúrbios congênitos, não sendo, portanto, exceção a escoliose congênita.

Outro ponto a ser considerado na análise dos resultados, é a idade dos pacientes deste grupo amostral. A idade media de 13,4 mostra um grupo, principalmente feminino, com maior tendência a maturidade esquelética. Pode-se supor que talvez intervenções cirúrgicas realizadas mais precocemente, poderiam ter um impacto mais significativo na alteração das variáveis de analise radiográfica.

Este trabalho não teve o objetivo de avaliar qualidade de vida ou satisfação dos pacientes com o procedimento cirúrgico. Esta é uma limitação do estudo na medida em que não mostra o impacto que a mudança na lordose lombar teve na clinica destes pacientes. Também não foi possível inferir se as outras variáveis radiológicas que não sofreram alteração representavam um impacto negativo ou não na qualidade de vida dos indivíduos.

A inexistência de artigos científicos na literatura analisando o equilíbrio sagital e a escoliose congênita torna este estudo inédito e pioneiro até o presente momento.

Novos estudos focando este tema, com amostras populacionais maiores são imperativos. Trabalhos futuros que analisem o equilíbrio sagital na escoliose congênita, poderão identificar alterações nos demais parâmetros sagitais e permitir um melhor planejamento terapêutico dos pacientes.

CONCLUSÃO

Não foi encontrada alteração nos parâmetros espino-pélvicos dos pacientes com escolioses congênita submetidos à intervenção cirúrgica no IOT-FMUSP entre 2009 e 2013, contudo foi observada diminuição na lordose lombar, no angulo da deformidade no plano sagital e no plano coronal.

Todos os autores declaram não haver nenhum potencial conflito de interesses referente a este artigo.

CONTRIBUIÇÕES DOS AUTORES: Cada autor contribuiu individual e significativamente para o desenvolvimento do manuscrito. JAMF e OBL foram os principais contribuintes na redação do manuscrito. EHT reuniu dados clínicos. PAB avaliou os dados da análise estatística. RMM e AFC realizaram a pesquisa bibliográfica, a revisão do manuscrito e contribuíram com o conceito intelectual do estudo.

REFERÊNCIAS

1. Mac-Thiong JM, Labelle H, Roussouly P. Pediatric sagittal alignment. Eur Spine J. 2011;20(Suppl 5):586-90.
2. Li WS, Li G, Chen ZQ, Wood KB. Sagittal plane analysis of the spine and pelvis in adult idiopathic scoliosis. Chin Med J (Engl). 2010;123(21):2978-82.
3. Glassman SD, Bridwell K, Dimar JR, Horton W, Berven S, Schwab F. The impact of positive sagittal balance in adult spinal deformity. Spine (Phila Pa 1976). 2005;30(18):2024-9.
4. Cho KJ, Suk SI, Park SR, Kim JH, Kang SB, Kim HS, et al. Risk factors ofm sagittal decompensation after long posterior instrumentation and fusion for degenerative lumbar scoliosis. Spine (Phila Pa 1976). 2010;35(17):1595-601.
5. Mehta VA, Amin A, Omeis I, Gokaslan ZL, Gottfried ON. Implications of spinopelvic alignment for the spine surgeon. Neurosurgery. 2012;70(3):707-21.
6. Giampietro PF. Genetic aspects of congenital and idiopathic scoliosis. Scientifica (Cairo). 2012;2012:152365.
7. Louis ML, Gennari JM, Loundou AD, Bollini G, Bergoin M, Bernard JC, et al. Congenital scoliosis: a frontal plane evaluation of 251 operated patients 14 years old or older at follow-up. Orthop Traumatol Surg Res. 2010;96(7):741-7.
8. Giampietro PF, Blank RD, Raggio CL, Merchant S, Jacobsen FS, Faciszewski T, et al. Congenital and idiopathic scoliosis: clinical and genetic aspects. Clin Med Res. 2003;1(2):125-36.
9. Morvan G, Mathieu P, Vuillemin V, Guerini H, Bossard P, Zeitoun F, et al. Standardized way for imaging of the sagittal spinal balance. Eur Spine J. 2011;20(Suppl 5):602-8.
10. Horton WC, Brown CW, Bridwell KH, Glassman SD, Suk SI, Cha CW. Is there an optimal patient stance for obtaining a lateral 36" radiograph? A critical comparison of three techniques. Spine (Phila Pa 1976). 2005;30(4):427-33.
11. Cobb J. Outline for the study of scoliosis. Instr Course Lect. 1948;5:261–75.
12. Tanguay F, Mac-Thiong JM, de Guise JA, Labelle H. Relation between the sagittal pelvic and lumbar spine geometries following surgical correction of adolescent idiopathic scoliosis. Eur Spine J. 2007;16(4):531-6
13. Mac-Thiong JM, Labelle H, Berthonnaud E, Betz RR, Roussouly P. Sagittal spinopelvic balance in normal children and adolescents. Eur Spine J. 2007;16(2):227-34.
14. Kuklo TR, Potter BK, Schroeder TM, O'Brien MF. Comparison of manual and digital measurements in adolescent idiopathic scoliosis. Spine (Phila Pa 1976). 2006;31(11):1240-6.
15. Legaye J, Duval-Beaupère G, Hecquet J, Marty C. Pelvic incidence: a fundamental pelvic parameter for three-dimensional regulation of spinal sagittal curves. Eur Spine J. 1998;7(2):99-103.
16. Glassman SD, Berven S, Bridwell K, Horton W, Dimar JR. Correlation of radiographic parameters and clinical symptoms in adult scoliosis. Spine (Phila Pa 1976). 2005;30(6):682-8.
17. Farcy JP, Schwab FJ. Management of flatback and related kyphotic decompensation syndromes. Spine (Phila Pa 1976). 1997;22(20):2452-7.
18. Booth KC, Bridwell KH, Lenke LG, Baldus CR, Blanke KM. Complications and predictive factors for the successful treatment of flatback deformity (fixed sagittal imbalance). Spine (Phila Pa 1976). 1999;24(16):1712-20.